Aus dem anatomischen Institut der Universität Freiburg i. Br.
Direktor: Geheimrat Prof. Dr. Wiedersheim.

DER SCHÄDEL VON SALMO SALAR.

EIN BEITRAG ZUR ENTWICKELUNG DES TELEOSTIERSCHÄDELS.

INAUGURAL-DISSERTATION

DER

HOHEN MEDIZINISCHEN FAKULTÄT

DER

ALBERT-LUDWIGS-UNIVERSITÄT ZU FREIBURG i. BR.

ZUR

ERLANGUNG DER DOKTORWÜRDE.

VORGELEGT VON

HANS BÖKER
AUS REMSCHEID.

MIT 10 FIGUREN IM TEXT UND 4 FIGUREN AUF TAFEL 1/4.

WIESBADEN.
VERLAG VON J. F. BERGMANN.
1913.

Aus dem anatomischen Institut der Universität Freiburg i. Br.
Direktor: Geheimrat Prof. Dr. Wiedersheim.

DER SCHÄDEL VON SALMO SALAR.

EIN BEITRAG ZUR ENTWICKELUNG DES TELEOSTIERSCHÄDELS.

INAUGURAL-DISSERTATION

DER

HOHEN MEDIZINISCHEN FAKULTÄT

DER

ALBERT-LUDWIGS-UNIVERSITÄT ZU FREIBURG i. BR.

ZUR

ERLANGUNG DER DOKTORWÜRDE.

ACAD. LUGD. BAT. BIBL.

VORGELEGT VON

HANS BÖKER
AUS REMSCHEID.

MIT 10 FIGUREN IM TEXT UND 4 FIGUREN AUF TAFEL 1/4.

WIESBADEN.
VERLAG VON J. F. BERGMANN.
1913.

Gedruckt mit Genehmigung der medizinischen Fakultät der Universität Freiburg i. Br. Freiburg i. Br. 13. XII 1912.

Dekan: Geh.-Rat. Prof. Dr. **Axenfeld.**
Referent: Geh.-Rat Prof. Dr. **Wiedersheim.**

Einleitung.

Nachdem Gaupp in dem Handbuch der vergleichenden und experimentellen Entwickelungslehre der Wirbeltiere von Oskar Hertwig in dem Kapitel: die Entwickelung des Kopfskeletes das Primordialcranium eines Lachsembryo von 25 mm Länge nach einem Plattenmodell beschrieben und abgebildet, und nachdem Schleip im Jahre 1903 in ausführlichster und genauester Weise die Entwickelung der Kopfknochen bei dem Lachs und der Forelle bearbeitet hatte, war es durchaus wünschenswert, mit Hilfe dieser so gewonnenen Tatsachen den Schädel der Teleostier noch einmal morphologisch zu behandeln. Die ausführlichen, dasselbe Thema behandelnden Arbeiten von W. K. Parker und C. Bruch, die aber nur mit Messer, Pinzette und Lupe gearbeitet hatten, schienen den Ansprüchen, welche man heutzutage an derartige Untersuchungen zu machen berechtigt ist, nicht mehr zu genügen. Deshalb forderte mich Herr Prof. Gaupp auf, ein neues Plattenmodell des Schädels von Salmo salar zu machen, das eine genaue Anschauung von dem Verhalten beider Bestandteile des Schädels, des Primordialcraniums, wie der Deck- und Ersatzknochen, und damit eine Grundlage für die Untersuchung der Entwickelung des Schädels geben sollte.

Mit freundlicher Erlaubnis von Herrn Prof. Schleip stellte mir Herr Prof. Gaupp die alten Serien der Schleipschen

Arbeit zur Verfügung, aus denen ich die Serie eines 33 mm langen Salmo salar als die am geeignetsten auswählte. Die Serie umfasst 436 Schnitte, 15 μ dick, gefärbt mit Hämateïn, Pikrofuchsin. Es wurde jeder zweite Schnitt unter 40facher Vergrösserung mit dem Projektionszeichenapparat gezeichnet, und weiterhin dann in bekannter Weise nach dem Born-schen Verfahren ein Modell hergestellt. Dabei wurden die Knochen nur auf der rechten Hälfte mitmodelliert, so dass also die linke Hälfte ein Modell allein des Primordialcraniums darstellt. An dem von Herrn F. Ziegler in Freiburg montierten Modell lässt sich durch einfachen Zug das neurale von dem visceralen Cranium trennen, doch stehen beide Teile, wenn ungetrennt, in den ursprünglichen Verhältnissen zueinander, da die Trennung erst nach der Montierung und durch mich geschah.

Bei der Beschreibung der Knochen habe ich die Nomenclatur von Schleip übernommen und da, wo diese von derjenigen Gaupps abweicht, beide Bezeichnungen angeführt.

Es sei mir erlaubt, an dieser Stelle Herrn Geheimrat Prof. Dr. Wiedersheim für das meiner Arbeit entgegengebrachte gütige Interesse und Herrn Prof. Dr. Gaupp für die Anregung zu diesen Untersuchungen und manchen wertvollen Rat meinen herzlichsten Dank auszusprechen.

Beschreibung des Modells.

I. Primordialcranium.

A. Neurales Primordialcranium.

In dem modellierten Stadium ist das knorpelige Schädelskelet in allen seinen Teilen gut ausgebildet und zeigt dem von Prof. Gaupp modellierten Stadium gegenüber nur wenige Ver-

änderungen. Mit gütiger Erlaubnis von Prof. Gaupp bilde ich sein Modell noch einmal ab, Fig. 1 und 2, da sich das Primordialcranium in diesem von ihm gewählten Stadium wohl in dem Optimum seiner Ausbildung befindet.

Es sei mir gestattet, in Hinsicht auf die ausführliche Beschreibung des Primordialcraniums durch Gaupp hier nur die Veränderungen, die sich bei meinem Modell finden, und einige wichtigere Punkte hervorzuheben.

Die Regio occipitalis.

In der Regio occipitalis sind bemerkenswerte Veränderungen nicht zu verzeichnen. Das Foramen jugulare, das die vordere Grenze der Region darstellt, nimmt einen ziemlich grossen Umfang ein. Zum Foramen magnum hin geht es in einen Markraum des Occipitale laterale über (Taf. 3, Fig. 10). Die Chorda dorsalis ist im Bereich der Region noch gut ausgebildet.

Die Regio otica.

Die vordere Grenze der Regio otica prägt sich scharf aus durch eine Frontalebene, welche die Trabekelwurzeln und die Taeniae marginales (siehe Regio orbito-temporalis) an deren hinteren Enden abschneidet. Die Regio otica oder Labyrinthregion ist die umfangreichste des ganzen Schädels und geht mehrere wichtige Beziehungen ein. Sie umschliesst den grössten Teil des Gehirns, nimmt das gesamte Labyrinth auf, trägt jederseits die lange Gelenkfläche für die Hyomandibula und bildet Dach und Seitenwände des hinteren Augenmuskelkanals.

In Fig. 1 und 2 befindet sich im dorsalen Teil der Labyrinthregion eine grosse Fontanelle, die weit bis in die Regio orbitotemporalis hineinreicht. Diese Fontanelle ist kleiner geworden,

beschränkt sich auf die Oticalregion und wird durch eine lange Taenia tecti medialis, einen Fortsatz des Tectum cranii, das sich weiter nach hinten ausgebreitet hat, in zwei ohrförmige Abschnitte zerlegt. Nur der kleine herzförmige Teil der Fon-

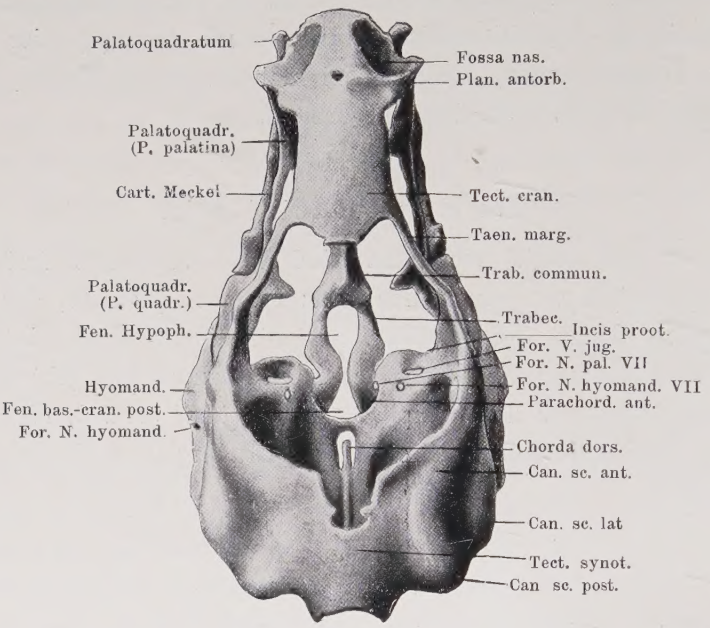

Textfigur 1.

Neurales Primordialcranium nebst Kieferbogen und Hyomandibula eines 25 mm langen Embryo von Salmo salar. Von der Dorsalseite. Nach einem bei 25facher Vergrösserung hergestellten Plattenmodell. Verhältnis von Abbildung zu Modell = 1 : 3. Nach Gaupp.

tanelle, der am weitesten nach hinten reicht, bleibt ungeteilt (Taf. 1).

Die Labyrinthhöhle, die weit mit dem Cavum cranii kommuniziert, besteht aus den drei Bogengängen Canalis semicircularis ant., post., ext. und aus dem Sacculus. Drei Septa überbrücken die Bogengänge; das Septum ant. den Canalis semic. ant., das Septum lat. den Canal. semicirc. ext. und

das Septum post. den Canalis semicirc. post. Der Knorpel der äusseren Wand des Canalis semic. ext. ist bedeutend reduziert. Der perichondrale Knochenanteil des Squamosum verschliesst die so entstandene Öffnung (Taf. 1, Fig. 5).

Der laterale Teil der Region wird vorn durch den kräftigen Processus postorbitalis dargestellt, von ihnen aus nehmen die beiden Randspangen, Taeniae marginales, die das Tectum cranii

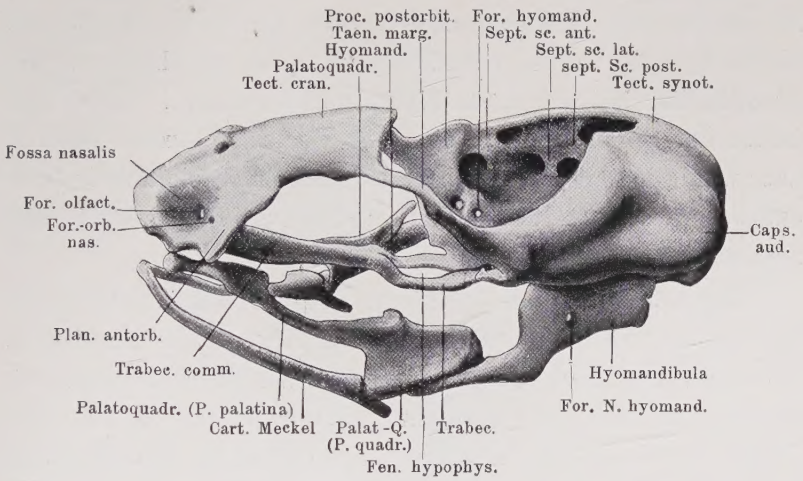

Textfigur 2.

Dasselbe Modell wie Fig. 1, von der linken Seite. Nach Gaupp.

stützen, breit ihren Ursprung. Durch den Processus hindurch zieht von vorn medial ventral nach hinten lateral dorsal ein feiner Kanal für einen Nerv, der zum Schleimkanal des Squamosum zieht. Gleich hinter dem Processus postorbitalis beginnt die seichte, rinnenförmige Gelenkfläche für die Hyomandibula. Beide Gelenkflächen konvergieren nach vorn (Taf. 1 und 3). Die Incisura prootica des Gauppschen Modells, Fig. 1, hat sich durch Markraumbildung im Prooticum weit nach hinten vertieft, so dass die Foramina für den Ram. hyomandibularis

des Facialis und für die Vena jugularis eröffnet sind. Hinter der Durchtrittsstelle für den R. hyomandibularis ragt von lateral her eine Knorpelspitze in diese tiefe Incisur hinein und trennt so von dem vorderen länglichen Teil der Incisur ein hinteres rundes Foramen ab (Taf. 3, Fig. 3).

Die Chorda dorsalis tritt als Bestandteil des Schädels sehr in den Hintergrund. Die grosse Öffnung hinter der vorderen basicapsulären Commissur, die Fenestra basicranialis posterior, in welche beim Gauppschen Modell das freie Chordaende hineinragt, Fig. 1, ist vollständig knorpelig geschlossen. Die Chordaspitze hat sich nach hinten zurückgezogen. Neben und hinter der Spitze befindet sich ein kleines Foramen, welches aber wohl nicht als Überbleibsel der Fenestra basicranialis post. anzusehen, sondern als Markraum des Occipitale laterale aufzufassen ist (Taf. 3, Fig. 3, 4, 5).

Die Verhältnisse des hinteren Augenmuskelkanals haben eine weitere Ausbildung erfahren. Der Knorpel der Basalplatte hat einen medianen zungenförmigen Fortsatz nach vorn entwickelt, der die Fen. basicran. anterior dorsal bedeckt. Zu beiden Seiten dieses Fortsatzes neigen sich die Parachordalia nach abwärts und medial und gehen an ihrem vorderen Ende in die Trabekelwurzeln über.

Der zungenförmige Fortsatz und die Parachordalia bilden so Dach, Seiten und Boden eines halbkreisförmigen Kanals, der sich von hier nach hinten erstreckt. Es ist der hintere Augenmuskelkanal (Taf. 3, Fig. 3, 5, 6, 7, 8).

Die Regio orbito-temporalis.

Die Orbito-temporal-Region besteht aus dem Tectum cranii, das sich nach hinten stark verjüngt und in die oben beschriebene Taenia tecti medialis übergeht, sowie aus der Trabe-

cula communis. Im Gegensatz zur vorigen Region zeigt sie demnach sehr viel einfachere Verhältnisse. Dicht unter dem Tectum cranii liegt das gesamte Vorderhirn. Die grossen Augen haben einen kräftigen knorpeligen Scleralring und werden von-

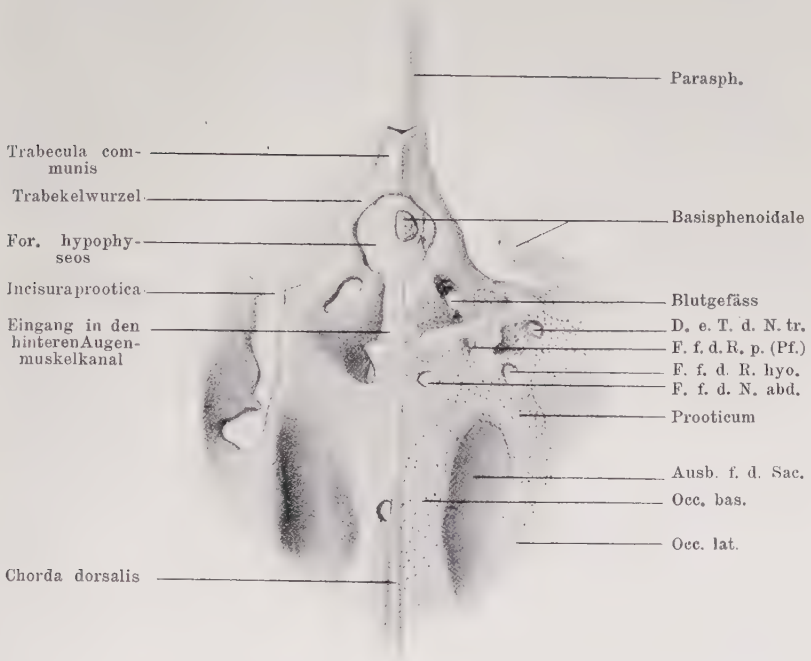

Textfigur 3.

Schädelbasis von oben gesehen. Vergr. 20 fach. Parasph. Parasphenoidale. D. e. T. d. N. tr. Durchtrittsstelle eines Teiles des N. trigeminus. F. f. d. R. p. (Pf.) Foramen für den Ramus palatinus (Pfeil). F. f. d. R. hyo. Foramen für den Ramus hyomandibularis. F. f. d. N. abd. Foramen für den N. abducens. Ausb. f. d. Sacc. Ausbuchtung für den Sacculus. Occ. bas. Occipitale basilare. Occ. lat. Occipitale laterale.

einander getrennt durch das Septum interorbitale, das sich vom Boden des Vorderhirns aus nach abwärts zur Trabekel erstreckt (Fig. 9). Da der Salmschädel tropibasisch ist, haben wir eine Trabecula communis, die aber mit zwei Wurzeln aus

den Parachordalplatten entspringt; diese beiden Wurzeln umschliessen das Foramen hypophyseos und vereinigen sich dann zu einem im Querschnitt dachfirstförmigen Stab (Fig. 3, 9). Das Septum interorbitale inseriert an der so entstandenen Crista. Nach vorn erhebt sich diese Crista immer mehr, die Trabekel wird breiter und geht dann in die Ethmoidalplatte über (Taf. 1, 3). Der Knorpel der Trabecula communis ist im Bereich eines kurzen Stückes unter der Orbita, kurz vor der Vereinigungsstelle der beiden Trabekelwurzeln geschwunden (Taf. 1). Hier und an anderen Stellen fällt das Knorpelskelet also schon der Reduktion anheim.

Wie schon oben erwähnt, hat das Tectum cranii an Ausdehnung nach hinten zugenommen. Dadurch haben sich die Taeniae marginales mehr erhoben (vgl. Fig. 2 und Taf. 1).

Das Tectum stellt eine nach unten konkave Platte dar, die nach vorn ohne scharfe Grenze in die Regio ethmoidalis übergeht. Die seitlichen Ränder des Tectum sind verdickt und nach unten und innen umgebogen (Fig. 9). Es entstehen so zwei nach unten zeigende, seitliche Cristae, die nach vorn und median sich nähern und sich stärker erheben. Dadurch, dass sie sich vorn gleichzeitig stark nach unten neigen, schliessen sie die Hirnhöhle nach vorn ab (Taf. 3). Das Gehirn, das dicht unter dem Tectum gelegen ist, ruht in seinem vordersten Teil auf einer kurzen Knorpelzunge, die als hohes Septum unter der Ethmoidalplatte entsteht und frei, leicht nach oben abgebogen in die Orbito-temporal-Region median hineinragt (Taf. 1, 3). An ihrem unteren, scharf vorspringenden Rand setzt wieder das Septum interorbitale an. Zwischen den beiden seitlichen Cristae und dieser medianen Zunge liegt die Rinne für die Nervi olfactorii. Der vorderste Teil der Hirnhöhle wird hier abgeschlossen durch das Os orbitosphenoidale. So wird aus der Rinne für den Nervus olfactorius ein Foramen, und dies Foramen, durch das der Nervus olfactorius aus der Hirnhöhle

in die Regio ethmoidalis übertritt, nennt man Foramen olfactorium evehens (Taf. 3).

Die Regio ethmoidalis.

Die Regio ethmoidalis enthält die solidesten Knorpelmassen des ganzen Schädels. Sie endet vorn als kurzes, aber spitzes Rostrum, geht hinten oben in das Tectum cranii und hinten unten in die Trabecula communis über. Das Dach der Region hat vor allem in der Längsrichtung grössere Ausdehnung angenommen und besitzt kein Foramen mehr (Fig. 1). Das Planum antorbitale, das nach hinten die ovale Riechgrube abschliesst, steht nicht mehr, wie beim Gauppschen Modell, fast senkrecht, sondern ist stark nach hinten umgelegt (Taf. 1). Am Grunde der Riechgrube hinten und medial, wo sie sich zum Planum antorbitale aufrichtet, mündet der Nervus olfactorius nach aussen; hier ist also das Foramen olfactorium advehens. Medial und lateral davon öffnen sich zwei feine Kanäle, die Foramina orbito-nasalia.

Die Basis der Ethmoidalregion trägt in ihrem vordersten Teil eine nach unten offene Vertiefung. Das Palatoquadratum des Kieferbogens legt sich an zwei Stellen breit an den lateralen Umfang der Regio ethmoidalis an, so die Junctura ethmo-palatina und die Junctura rostro-palatina bildend (Fig. 10). Diese Junctura sind echte Diarthrosen mit artikulierenden Flächen, Gelenkspalt und Kapsel.

Von dem vorderen Augenmuskelkanal sagt Gaupp im Hertwigschen Handbuch, s. o., folgendes: „Zwischen beiden Foramina olfactoria (advehentia) wird der präcerebrale Teil der septalen Knorpelmasse eine Strecke weit ausgehöhlt durch den vorderen Augenmuskelkanal, eine vorn blind im Knorpel endende Grube, in die von beiden Orbitae aus die Ursprünge Mm. obliqui oculi (sup. und inf.) einwachsen. Die Grube, in

ihrem hinteren Teil durch ein knorpeliges Septum in zwei seitliche Hälften geteilt, in ihrem vorderen einheitlich, dringt mit fortschreitender Entwickelung als enger Kanal tief nach vorn hin in das Internasalseptum ein."

Bei vorliegendem Modell reicht der Kanal in das Rostrum bis zur vorderen Grenze der Geruchsgruben. Das knorpelige Septum, von dem Gaupp spricht, dient ebenso wie die scharfe Crista der Trabecula unter ihm zum Ansatz des vordersten Teiles des Septum interorbitale, und so wird eben der vorne einheitliche Augenmuskelkanal nach hinten in zwei zerlegt, die dann weit mit den Augenhöhlen in Verbindung stehen.

B. Viscerales Primordialcranium.

1. Präcraniale Skeletteile sind nicht vorhanden.

2. Der Kieferbogen besteht aus dem Palatoquadratum und aus dem Meckelschen Knorpel, dem primordialen Unterkiefer. Das Palatoquadratum wieder teilt sich ein in die Pars quadrata und in die Pars palatina.

Die Pars palatina trägt an ihrem vorderen Ende zwei Verdickungen, die sich, wie schon oben erwähnt, an die Regio ethmoidalis legen und so die Juncturae ethmo-palatina und rostro-palatina bilden. Bevor die Pars palatina hinter der Junctura ethmo-palatina in ihren schwächsten Teil übergeht, bildet sie eine breite, nach innen zeigende, knorpelige Platte aus, die in der Schleimhaut des Mundhöhlendaches liegt, ein „Processus supraoralis der Pars palatina" (Taf. 1, 4).

Die Pars quadrata ist eine flache, ausgedehnte Knorpelplatte, die nach vorn, sich stark verjüngend, in die Pars palatina übergeht.

Vorn unten trägt sie einen kurzen, kräftigen Fortsatz, der mit dem Meckelschen Knorpel artikuliert. An ihrer ganzen

unteren Kante steht die Pars quadrata mit dem Proc. symplectiformis der Hyomandibula in syndesmotischer Verbindung. Vorn und oben geht sie ebenfalls in einen nach innen umgebogenen, dreieckigen Processus supraoralis über. An die Unterseite dieses „Processus supraoralis der Pars quadrata" legen sich das Ecto- und Entopterygoid an, wie später noch genauer dargelegt werden wird (Taf. 4).

Nach hinten, zur Hyomandibula zeigend, besitzt die Pars quadrata noch einen hakenförmigen Fortsatz, der zum Metapterygoid in nahen Beziehungen steht, er sei „Processus metapterygoideus der Pars quadrata" genannt (Taf. 1, 2, 4).

In der Pars quadrata befinden sich zwei Foramina hinter und über dem Gelenkfortsatz für den Meckelschen Knorpel, es sind Markräume des Os quadratum.

Der Meckelsche Knorpel, der sich nach vorn immer mehr verjüngt, endet in einer kleinen Platte, die der Endplatte des anderen Unterkiefers anliegt, nur durch einen feinen Spalt getrennt.

Als Processus retroarticularis ragt der Knorpelstab nach hinten noch über das Kiefergelenk hinaus, während ein Processus praearticularis nicht deutlich ist.

3. Der Zungenbeinbogen besteht aus vier deutlich abgesetzten Teilen, der Hyomandibula mit einem Processus symplectiformis, dem Stylo-, Cerato- und Hypohyale.

Ein selbständiges Symplecticum ist nicht vorhanden, sondern der Teil, der als Symplecticum verknöchert, wird durch einen Fortsatz der Hyomandibula, den Processus symplectiformis, repräsentiert.

Der Knorpel der Hyomandibula zeigt an zwei Stellen Reduktionen. Das Foramen für den Truncus hyoideo-mandibularis des Facialis besteht als solches nicht mehr (Fig. 2), sondern ist in eine von unten einschneidende Incisur aufgenommen (Taf. 1). Diese Incisur ist wohl als Markraum des Os hyo-

mandibulare aufzufassen. Ebenso wird der hintere Rand der Hyomandibula von einer Incisur eingekerbt, die von einer verknöcherten Bindegewebslamelle ausgefüllt wird (Taf. 1).

Der Processus symplectiformis liegt in grosser Ausdehnung dicht am unteren Rand des Quadratum und ist leicht S förmig gebogen (Taf. 1). An seinem hinteren unteren Winkel artikuliert das kurze, walzenförmige Stylohyale, und an dessen unteres Ende schliesst sich weiter das grosse Ceratohyale an. Zwischen Proc. symplectiformis und Stylohyale ist ein echtes Gelenk mit Gelenkspalt vorhanden, während die Verbindung zwischen Stylo- und Ceratohyale nur durch straffes Bindegewebe dargestellt wird. Es handelt sich also um eine Syndesmose (Taf. 1).

Das Ceratohyale besteht aus einem vorderen birnförmigen Teil, dessen kolbiges vorderes Ende mit dem Hypohyale in Verbindung steht (Taf. 1, 4), und aus einem flachen, sagittal gestellten, hinteren Teil. Dieses trägt an seiner äusseren Fläche unter dem oberen Rand eine von vorn nach hinten verlaufende, rinnenförmige Vertiefung, die nach hinten in ein längliches Foramen übergeht. In dieser Rinne läuft ein Blutgefäss, das in das Foramen hineinragt, aber nicht hindurchtritt, denn das Foramen ist von innen knöchern geschlossen (Taf. 1).

Das Hypohyale ist ein kräftiges Knorpelstück, das seiner Gestalt nach die Fortsetzung des birnförmigen Teiles des Ceratohyale darstellt. Medial legt es sich an den vordersten Teil der Copula an (Taf. 4).

4. Die fünf Kiemenbogen. Die drei ersten Kiemenbogen sind in vier Abschnitte zerlegt, in zwei untere, Hypo- und Ceratobranchiale, und in zwei obere, Epi- und Pharyngobranchiale. Der vierte Kiemenbogen hat kein Hypobranchiale. Der fünfte Bogen ist ungeteilt und besteht aus einem distalen dünnen und einem proximalen breiten Teil (Taf. 4). Die Hypobranchialia nehmen vom 1. bis 3. Bogen an Grösse ab, während die Pharyngobranchialia umgekehrt vom 1. bis 4. Bogen an

Grösse zunehmen. Die Cerato- und Epibranchialia des 1. bis 3. Bogens sind in Länge und Stärke fast gleich, während sie beim 4. Bogen erheblich kürzer sind.

Die Hypobranchialia der drei ersten Bogen besitzen je einen nach oben und aussen zeigenden, kurzen Fortsatz, die in einer sagittalen Linie angeordnet sind. Ebenso besitzen die Epibranchialia derselben Bogen je einen nach oben und nach innen zeigenden Fortsatz, die ebenfalls eine Reihe bilden. Beide Reihen schneiden sich vorn im Fortsatz des ersten Hypobranchiale. Die Fortsätze dienen zur Anheftung der Kiemenbogen an die Schädelbasis (Taf. 4).

5. An der Copula communis kann man ungezwungen vier Abschnitte unterscheiden; Gaupp nimmt nur drei Abschnitte an. 1. Das breite zungenförmige Glossohyale, an dessen hinteres Ende sich das breite Hypohyale des Zungenbeinbogens anlegt. Dann verjüngt sich die Copula plötzlich, und es folgt 2. ein Stück, das ungefähr um $^1/_3$ länger ist als das Glossohyale, und das drei Anschwellungen zeigt, die jedesmal vor der Anlagerungsstelle eines Hypobranchiale liegen. An den Anlagerungsstellen selbst wird die Copula schmal, wie zusammengedrückt. 3. Hinter der letzten Anlagerungsstelle folgt ein oben breites, im Querschnitt keilförmiges Stück, das halb so lang ist wie der vorige Abschnitt, und an das sich das Ceratobranchiale des 4. Bogens anlegt. 4. Der letzte Abschnitt liegt im Bereich des proximalen Teils der fünf Bögen und ist sehr dünn und rund (Taf. 4).

6. Die Kiemenstäbchen wurden nicht modelliert.

II. Knochen des Cranium neurale.

Im vorliegenden Stadium von 33 mm Länge sind alle Deckknochen und die meisten Ersatzknochen am Cranium neurale in guter Ausbildung vorhanden, und nur wenige Ersatzknochen,

wie das Basisphenoid, Alisphenoid und das Ethmoidale laterale zeigen erst Anfänge ihrer Entwickelung.

A. Typische Deckknochen.

a) Am dorsalen und lateralen Schädelumfang befinden sich die Supracleithralia, Extrascapularia, Parietalia, Frontalia, Orbitalia, Supraorbitalia, Nasalia und das Supraethmoidale, das als einzigstes ein unpaarer Knochen ist.

1. Das Supracleithrale ist der am weitesten nach hinten gelegene Knochen. Es liegt über der Wand des Canal. semicirc. post. und zeigt die Gestalt eines Dreiecks, das mit seiner Basis nach vorn zeigt und dem Extrascapulare parallel läuft. Es reicht mit seiner Spitze noch in die Regio occipitalis (Taf. 2, Fig. 4).

2. Das Extrascapulare schliesst einen von der Seitenlinie kommenden Schleimkanalast ein. Es stellt einen dünnen, röhrenförmigen Knochen dar, der von der Seitenlinie bis zur Medianlinie reicht, in welcher die beiderseitigen Schleimkanaläste zusammenfliessen. Es überlagert in seinem Verlauf am weitesten medial das Supraoccipitale, weiter lateral das Parietale und als dritten Knochen das Epioticum (Taf. 2, Fig. 4).

3. Das Parietale ist ungefähr doppelt so gross als das Supracleithrale. Es bedeckt als flacher Knochen die Wand des am weitesten nach oben und hinten gelegenen Teiles des Canal. semicirc. ant. (Taf. 2, Fig. 5).

4. Das Frontale ist der ausgedehnteste Knochen des ganzen Schädels. Es stellt nach vorne die natürliche Verlängerung des Parietale dar, von dem es nur durch einen schmalen Spalt getrennt ist. Medial reicht es nach hinten bis zum Supraoccipitale.

Der Schleimkanal, der das Frontale durchzieht und der die Fortsetzung des Schleimkanals des Nasale bildet, beginnt erst eine kurze Strecke hinter dem Ende des Nasale, doch

erstreckt sich die knöcherne Umrahmung des Kanals bis fast an das vorderste Ende des Frontale. Kurz hinter dem eigentlichen Beginn des Schleimkanals schliesst dieser sich zu einem im Querschnitt vier- oder dreieckigen Gang. Das Frontale ist

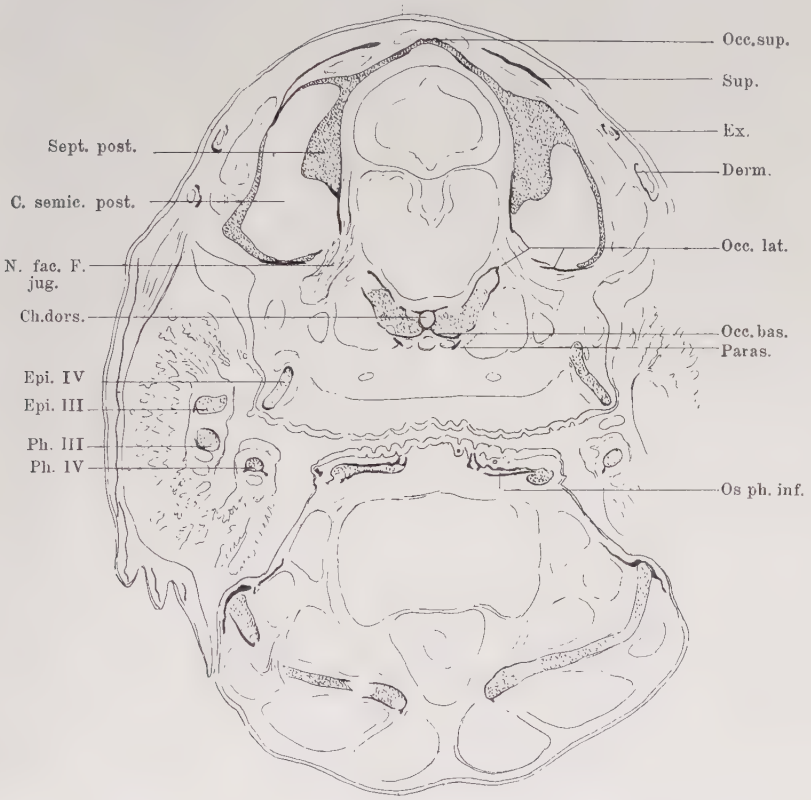

Textfigur 4.

Querschnitt Nr. 416 durch das For. jugulare. Vergrösserung 20fach. Sept. post. Septum posterius. C. semic. post. Canalis semicircularis posterior. N. fac. F. jug.. N. facialis, Foramen jugulare. Ch. dors. Chorda dorsalis. Epi. IV. Epibranchiale IV. Epi. III. Epibranchiale III. Ph. III. Pharyngobranchiale III. Ph. IV. Pharyngobranchiale IV. Occ. sup. Occipitale superius Sup. Supracleithrale. Ex. Extrascapulare. Derm. Dermosquamosum. Occ. lat. Occipitale laterale. Occ. bas. Occipitale basilare. Par. Parasphenoidale. Os ph. inf. Os pharyngeum inferior.

nach vorn zugespitzt, so dass sich die medialen Seiten beider Frontalia erst in der Mitte der Orbito-temporal-Region berühren.

Dicht vor der hinteren Grenze des Knochens entfernt sich die mediale Seite wieder von der Mittellinie; so wiederholen die beiden Frontalia im grossen ganzen das Bild des unpaaren Supraethmoidale (s. u.). Der Schleimkanal, der vorn in der Mitte der Basalplatte des Frontale verläuft, tritt bald an die laterale Seite und verläuft hier nach hinten bis zur Taenia marginalis. Dann verlässt er kurz hinter der Taenia das Frontale und geht in das Squamosum über. Die grosse Dachfontanelle der Labyrinthregion wird von dem breitesten Teil des Frontale geschlossen. Median liegt es auf der Taenia tecti med. bis kurz vor deren hinterstem Ende und weicht an dieser Stelle nach aussen und hinten ab (Taf. 2, Fig. 5—10).

5. Im Nasale beginnt ein Schleimkanal, der sich, wie schon oben gesagt, durch das Frontale nach hinten und weiter durch das Squamosum in die Seitenlinie erstreckt. Das Nasale ist ein gerade verlaufender, kurzer Knochen, der die Nasengrube über dem Foramen olfactorium bedeckt. Es liegt lateral von der hinteren Hälfte des Supraethmoidale und der vordersten Spitze des Frontale, doch in derselben Höhe wie diese. In seinem Querschnitt ist es fast kreisförmig (Taf. 2, Fig. 10).

6. Das Supraethmoidale ist ein reiner Deckknochen, doch liegt er, besonders in seinem vorderen Abschnitt, dem Knorpel des Internasalseptum sehr dicht auf, so dicht, dass das untere Periost gleichzeitig das Perichondrium der Unterlage ist (Schleip). Es ist ein unpaarer Knochen, der jedoch vorn und hinten in je zwei Spitzen ausgezogen ist, die vorderen Spitzen reichen bis auf das Rostrum. Es hat also eine Schmetterlingsfigur.

Wie Schleip hervorhebt, ist der Knochen als solcher zuerst bei einem 31 mm langen Salm deutlich zu erkennen. Auch in diesem Stadium ist das Supraethmoidale ein unpaarer Knochen (Taf. 2).

7. Supraorbitale. Es liegt nach hinten und aussen

von der Nasengrube als ein kleiner, länglicher, flacher Knochen über dem knorpeligen Augenring (Taf. 2).

8. Orbitale I. In der Verlängerungslinie des vorigen, nach vorn und unten zeigend, liegt das erste Orbitale. Es ist ebenfalls ein länglicher, flacher und schmaler Knochen, der die Nasengrube lateral abschliesst. Das Orbitale I hat keinen Schleimkanal eingeschlossen (Taf. 2, Fig. 10).

9.—13. Die Orbitalia II—VI liegen in flachem, nach oben offenem Bogen unter dem knorpeligen Augenring und stehen nirgends mit diesem in Verbindung. Sie sind alle von einem Schleimkanal durchzogen und sind deshalb in ihrem Querschnitt mehr oder weniger ringförmig. Die Orbitalia sind von sehr ungleichmässiger Grösse. Das 3. ist das kürzeste, während das 5. und 6. am längsten sind, das 2. und 4. sind mittellang.

Das 2. Orbitale verbreitert sich nach vorn und tritt nahe an das Maxillare und an das vorderste Ende des Palatoquadratknorpels heran.

b) Am ventralen Umfang des Schädels liegen der Vomer und das Parasphenoid.

14. Der Vomer ist ein zähnetragender, unpaarer Knochen, der unter der ganzen Regio ethmoidalis verläuft und vorn bis unter den Rostralknorpel reicht. Er besteht aus einer Basalplatte, welche die kräftigen Zähne trägt und aus einem halbkreisförmig darüber ausgespannten Bogen. Dieser Bogen, der nicht so weit nach vorn reicht wie die Basalplatte, ist in seinem vordersten Teil nicht geschlossen. Man bekommt also vorne und weiter hinten folgende Querschnittsbilder (Taf. 3, Fig. 10).

15. Parasphenoid. Eine scharfe Grenze zwischen beiden Knochen, dem Vomer und dem Parasphenoid, konnte ich

weder in der zum Modell benutzten, noch in anderen Serien finden, doch wird sie wohl nicht weit hinter den letzten Zähnen des Vomer zu suchen sein.

Das Parasphenoid liegt als kräftiger langer Balken unter der ganzen Schädelbasis, an der hinteren Grenze der Regio ethmoidalis beginnend und bis kurz vor das hinterste Ende des Schädels reichend. In der Orbitotemporalregion bildet es gewissermassen die Stütze des vorderen Gehirnabschnittes und ist im Querschnitt, wie der Vomer, gewölbeartig gebaut. Es besteht aus einer Grundplatte und einem halbkreisförmigen Dach.

Im Bereich der Hypophyse verbreitert sich das Parasphenoid bedeutend und stützt so den Boden der Fenestra nypophyseos. Der laterale Teil dieser breiten Bodenplatte hebt sich flügelförmig nach oben aussen zeigend ab, Ala ossis parasphenoidalis. An dem oberen medialen Rand dieser Ala durchbricht ein Blutgefäss das Parasphenoid.

Von der Fen. hypophyseos an bildet es den Boden des hinteren Augenmuskelkanals. Gleich hinter dem vorderen Ende der Chorda dorsalis spaltet sich das Parasphenoid und tritt in zwei spitz nach hinten zulaufenden Enden unter dem Basioccipitale an die lateralen Wände des Augenmuskelkanals, der von hier ab immer flacher wird und in der Regio occipitalis als solcher nicht mehr besteht (Taf. 3, Fig. 3—9).

B. Ersatzknochen und Knochen mit besonderem Charakter.

Hierhin gehören die reinen Ersatzknochen Occipitale sup., Occipitale lat., Occipitale basilare, Epioticum, Sphenoticum, Prooticum, Alisphenoidale, Ethmoidale lat., und als Mischknochen das Pteroticum oder das sogenannte Squamosum, das Basisphenoid, Orbitosphenoid und das Intercalare.

Die meisten Ersatzknochen befinden sich im Stadium der perichondralen Knochenauflagerung, bestehen also aus einer äusseren oder aus innerer und äusserer Knochenlamelle. Wo

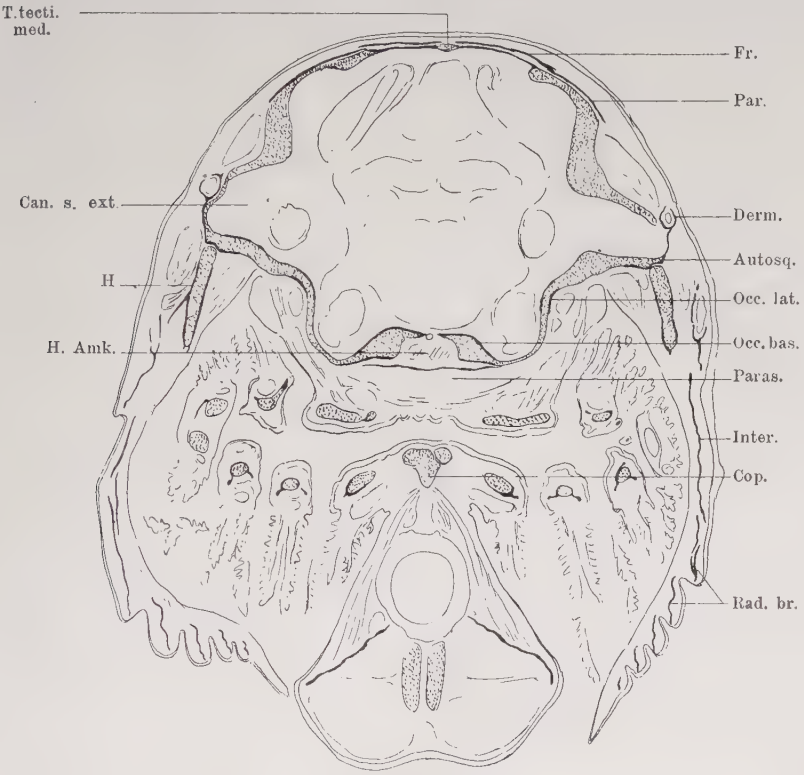

Textfigur 5.

Querschnitt Nr. 362 durch das vordere Chordaende. Vergrösserung 20 fach. T. tecti. med. Taenia tecti media. Can. s. ext. Canal. semicirc. ext. H. Hyomandibulare. H. Amk. Hinterer Augenmuskelkanal. Fr. Frontale. Par. Parietale. Derm. Dermosquamosum. Autosq. Autosquamosum. Occ. lat. Occipitale lat. Occ. bas. Occipitale basilare. Paras. Parasphenoidale. Inter. Interoperculare. Cop. Copula. Rad. br. Radii branchiostegi.

endochondrale Verknöcherung mit Markraumbildung aufgetreten ist, wird es besonders hervorgehoben werden.

1. Das Occipitale superius, Supraoccipitale bei Gaupp, ist ein unpaarer Knochen, der den herzförmigen Teil

der grossen Fontanelle schliesst. Der Knochen stellt also zum grössten Teil eine Membranverknöcherung dar. Mit den übrigen Teilen liegt das Occipitale sup. als innere und äussere Lamelle im Perichondrium des hinteren Endes der Taenia tecti med. und

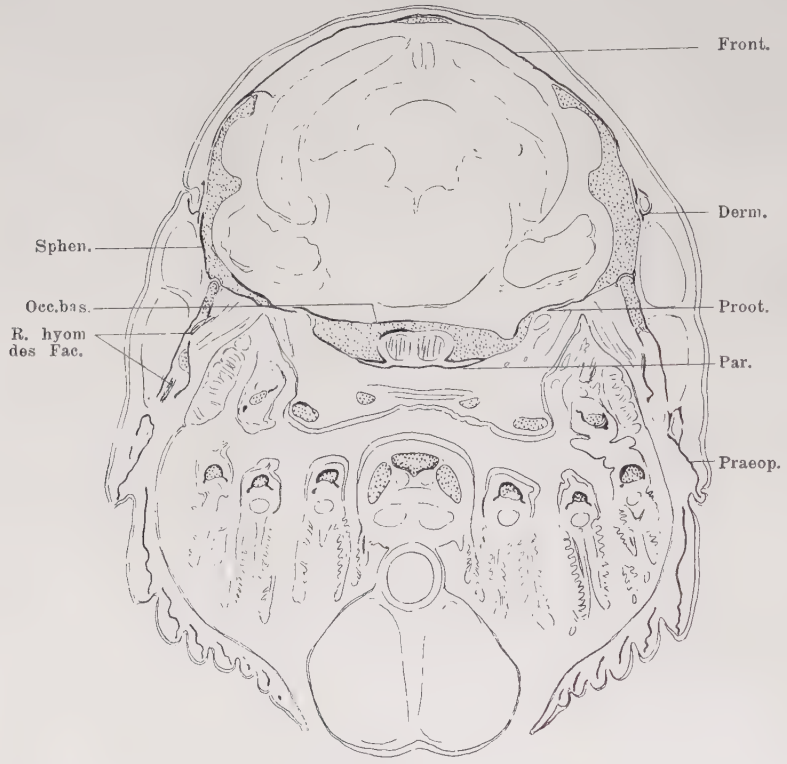

Textfigur. 6

Querschnitt Nr. 334 durch die Mitte des Augenmuskelkanals. Vergr. 20 fach. Sphen. Sphenoticum. Occ. bas. Occipitale basilaris. R. hyom. des Fac. Ramus hyomandibularis des Facialis. Front. Frontale. Derm. Dermosquamosum. Proot. Prooticum. Par. Parasphenoidale. Praeop. Praeoperculare.

des Daches der Regio occipitalis. In der Medianlinie an seinem hinteren Ende trägt der Knochen eine kurze, kräftige Crista zum Ansatz für mehrere kleine Seitenrumpfmuskeln, die Spina occipitalis (Taf. 2, Fig. 4).

2. Das Occipitale laterale, Pleurooccipitale bei Gaupp, bildet die knöcherne Umrandung des Foramen magnum, doch ist in vorliegendem Stadium nur ein kurzes Stück des lateralen Umfanges des Foramen durch die äussere Lamelle verknöchert, während die Umrahmung durch die innere Lamelle noch geringer ist.

Die Knochenlamellen des Occipitale lat. stellen eine Verknöcherung des Knorpelteiles dar, der zwischen Sacculus und Canal. semicirc. ext. liegt. In seinem Bereich liegen das Foramen für den Glossopharyngeus und das Foramen jugulare, durch das der Vagus und ein grosses Gefäss durchtreten. Diese beiden Foramina sind durch Markraumbildung sehr erweitert, doch werden sie allseitig durch die vorspringenden Knochenlamellen des Occipitale lat. wieder eingeengt. Ein lateraler Teil des Knochens legt sich auf die äussere hintere Wölbung, die durch den Canal. semic. ext. hervorgerufen wird (Taf. 3, Fig. 4).

3. Das Occipitale basilare, Basioccipitale bei Gaupp, liegt im Dach des Augenmuskelkanals zur Seite der Chorda und reicht noch über deren Spitze nach vorne hinaus. Es bildet nicht nur das Dach, sondern auch die laterale Begrenzung des Kanals und liegt mit einer äusseren und einer inneren Lamelle medial von der Ausbuchtung der Schädelbasis, in welcher der Sacculus gelegen ist. Mit seiner hintersten Spitze berührt es den Rand des Foramen magnum. Unter ihm liegt, den Boden des Augenmuskelkanals bildend, das Parasphenoid. Es erscheint nicht ausgeschlossen, dass das Foramen seitlich und hinter der Chordaspitze eine Markraumbildung des vor liegenden Knochens ist, da noch mehrere kleine Markräume, die aber den Knorpel nicht ganz durchbohren, im Verlauf des Knochens auftreten (s. o.) (Taf. 3, Fig. 3—6).

4. Das Epioticum liegt lateral vom Parietale und Supracleithrale auf der Knorpelwand des Canal. semic. post. und besteht nur aus einer äusseren Lamelle. Das Extrascapulare geht quer über das Epioticum hinweg (Taf. 2).

5. Das Sphenoticum ruht auf dem Processus postorbitalis der Regio otica und erstreckt sich in seinem hinteren Abschnitt vom Hyomandibulargelenk, zu dem es aber keine Beziehung hat, zum Schleimkanal des Squamosum. Lateral

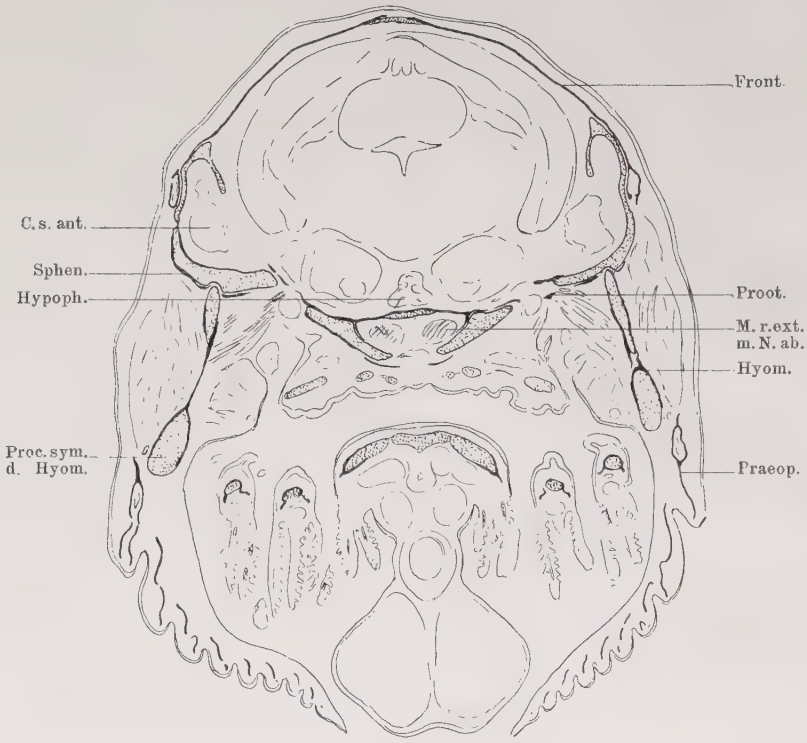

Textfigur 7.

Querschnitt Nr. 314 durch die Hypophyse. Vergrösserung 20 fach. C. s. ant. Canalis semicircularis anterior. Sphen. Sphenoticum. Hypoph. Hypophyse. Proc. sym. d. Hyom. Processus symplectiformis der Hyomandibula. Front. Frontale. Proot. Prooticum. M. r. ext. m. N. abd. Musculus rectus externus mit N. abducens. Hyom. Hyomandibulare. Praeop. Praeoperculare.

seines vordersten Abschnittes tritt das Orbitale VI an die Regio otica heran. Markraumbildungen sind nicht vorhanden (Taf. 2, 3, Fig. 7).

6. Das Prooticum ist ein vielgestaltiger, grosser Knochen,

der mit einer inneren Lamelle unter dem Cerebrum liegt und mit einer äusseren Lamelle die Verknöcherung des grössten Teiles der Schädelbasis darstellt. Es ist der am weitesten ausgebildete Ersatzknochen und hat im lateralen Teil der Schädelbasis durch Markraumbildung die Incisura prootica und die Foramina für Nerven- und Gefässdurchtritte so erweitert, dass ein langer Einschnitt (s. o.), entstanden ist. In den Bereich des Prooticum fallen die Durchtrittsstellen des N. facialis, Ramus hyomandibularis und Ramus palatinus, ferner des N. abducens und des N. trigeminus. Da, wo der Ramus hyomandibularis an die äussere Schädelbasis tritt, durchbohrt die Vena jugularis die äussere Lamelle des Prooticum. Die Vene kommt jedoch hier nicht aus der Schädelbasis, sondern tritt nur durch eine Knochenbrücke hindurch und liegt in der Gegend des Trigeminusaustrittes weiter vorn wieder frei unter der Schädelbasis. Die innere Lamelle überbrückt die Incisur zwischen Parachordale und der oben beschriebenen Knorpelzunge, die den mittleren Teil des hinteren Augenmuskelkanals überdeckt. Durch diesen Teil der inneren Lamelle treten Abducens und Palatinus hindurch in den Augenmuskelkanal. Der vorderste und mittlere Teil der äusseren Lamelle wird von der Ala ossis parasphen. überlagert. Am Rand zwischen beiden ist ein Foramen für ein Blutgefäss. In seinem vordersten Teil an der Incisura prootica gewinnt das Prooticum auch Beziehungen zur häutigen Schädelbasis und umgibt so einen Teil des Trigeminus bei dessen Austritt aus der Schädelhöhle (Taf. 3, Fig. 3, 6, 7).

7. Das Alisphenoid ist erst als kleine schmale Knochenlamelle an der Innenkante der Taenia marg. zu sehen. Nach Schleip soll dieser Knochen erst bei einem 40 mm langen Salm zu erkennen sein.

8. Das Ethmoidale laterale, Pleuroethmoidale bei Gaupp, ist ebenfalls noch in den ersten Anfängen seiner Entwickelung. Es besteht aus zwei getrennten kleinen Knochen-

punkten am Processus antorbitalis der Regio ethmoidalis lateral des Olfactoriusaustrittes.

9. Das Pteroticum, Squamosum bei Schleip.

Der gewöhnlich als Squamosum bezeichnete Knochen, dessen Homologie mit dem Squamosum der Tetrapoden aber ganz zweifelhaft, ja wohl mit Sicherheit auszuschliessen ist (Gaupp), wird wohl besser mit dem Namen Pteroticum (Wiedersheim) bezeichnet. Es besteht aus einem perichondralen Autosquamosum und einem Dermosquamosum, das einen Schleimkanal einschliesst. Das Autosquamosum liegt in grosser Ausdehnung auf der äusseren Wand des Canal. semicirc. ext., deren Knorpel fast ganz reduziert ist. Hier legen sich innere und äussere Lamelle ohne Markraum dicht aneinander. Nach der Mitte der Schädelbasis zu erstreckt es sich noch eine Strecke weit dem Occipitale lat. entgegen und gewinnt dabei Beziehungen zum Hyomandibulargelenk, doch bleibt die Gelenkrinne grösstenteils frei von Knochen, so dass sogar mitten im Knochen eine ovale Knorpellücke für das Gelenk bleibt. Das Dermosquamosum ragt nach vorn weit über den Bereich des Autosquamosum hinaus und erstreckt sich fast bis zum Processus postorbitalis. Hier nimmt es den supraorbitalen Schleimkanal aus dem Frontale und den infraorbitalen Schleimkanal aus dem Orbitale VI auf, leitet den so vereinten Schleimkanal nach hinten und gibt ihn an das Supracleithrale ab. Das Dermosquamosum liegt am oberen Rand des Autosquamosum, das nur mit einer kleinen Ecke medial vom Dermosquamosum zu sehen ist (Taf. 2, 3, Fig. 6, 7, 8).

10. Das Orbitosphenoid ist ebenso wie das folgende Basisphenoid eine Verknöcherung der häutigen Schädelwand, doch greift es auch noch auf die knorpelige Umgebung über, so auf den nach innen und unten umgebogenen Rand des Tectum cranii und auf den medianen Knorpelkamm, auf dem das Vorderhirn ruht, und an dem der vordere Abschnitt des Septum inter-

orbitale ansetzt. Der vordere Winkel des Knochens bildet die hintere Begrenzung des Foramen olfactorium evehens.

Der vordere Teil der Trabecula, der unter dem Orbitosphenoidale liegt, ist in vorliegendem Stadium perichondral verknöchert. Auf jeder Seite der sehr schmal und steil gewordenen Trabekel liegt eine dünne perichondrale Knochenlamelle. In einem späteren Stadium konnte ich diese Verknöcherung nicht mehr nachweisen (Taf. 2, 3, Fig. 9).

11. Das Basisphenod ist eine Verknöcherung der häutigen Schädelwand und tritt mit Knorpelteilen in keine näheren Beziehungen. Ein spitzer Knorpelvorsprung am Processus postorbitalis dient der verknöcherten Membran als Anheftungspunkt. Da, wo die beiderseitigen Membranen über der Fenestra hypophyseos zusammentreffen, liegt eine Y-förmige Verknöcherung, welche als Corpus und Alae des Basisphenoid bekannt ist. Im ganzen zeigt jedoch der Knochen erst Anfänge seiner Entwickelung (Taf. 2, 3, Fig. 4, 8).

12. Das Intercalare (man vergleiche die Arbeiten Sagemehls) liegt ein kleiner platter Knochen unter dem hinteren lateralen Ende des Occipitale laterale und stellt die proximale Verknöcherung eines Ligamentes dar, welches das obere Supraclaviculare mit dem Occipitale laterale verbindet.

III. Knochen des Cranium viscerale.

A. Knochen des Kieferbogens.

Am Kieferbogen, dem Palatoquadratum und dem primordialen Unterkiefer sind folgende Knochen vorhanden:

Die Deck- und Mischknochen Palatinum, Ectopterygoid, Entopterygoid, Dentale, Articulare, Praemaxillare, Maxillare, Jugale und die Ersatzknochen Quadratum, Metapterygoid, Praearticulare und Retroarticulare.

a) Knochen des Palatoquadratum.

α) Ersatzknochen.

1. Das Metapterygoid besteht aus zwei perichondralen Knochenlamellen, welche die obere Kante der Pars quadrata des Palatoquadratums vom Processus supraoralis an bis zum Ende des Processus metapterygoideus zwingenförmig umgeben. Noch über die Kante hinaus setzen sich die Lamellen, die sich vereinigt haben, als kurzer Knochenkamm fort. Zu beiden Seiten dieses Kammes liegen die kräftigen Kaumuskeln, M. adductor mandibulae, Mm. adductor und levator arcus palatini, die an der Entstehung des Knochens sicher weitesten Anteil nehmen. Markraumbildungen kommen an einigen Stellen schon vor, doch in sehr geringem Massstabe (Taf. 2, 4, Fig. 8).

2. Das Quadratum ist ein kräftig entwickelter Knochen, der aus einer grossen vierseitigen äusseren und einer kleinen runden inneren Lamelle besteht. Die Lamellen befinden sich noch auf dem Stadium der perichondralen Knochenauflagerungen, doch sind Markraumbildungen in ausgedehntestem Masse vorhanden. Der Gelenkfortsatz der Pars quadrata des Palatoquadratum bleibt unverknöchert. Ein von Schleip beschriebenes Knochenplättchen am unteren Rand des Quadratum, welches dem Processus symplectiformis der Hyomandibula umgreift, ist am Modell deutlich sichtbar und auch in der Zeichnung kenntlich gemacht. Es verdeckt den vordersten Teil des Os symplecticum (Taf. 2, 4).

β) Deck- und Mischknochen.

3. Das Ectopterygoid liegt als bandförmiger Knochen unter dem Processus supraoralis der Pars quadrata und ragt nach vorne mit einer dreieckigen Spitze unter dem Processus hervor (Taf. 4).

4. Das Entopterygoid liegt ebenfalls unter dem Processus supraoralis und medial vom vorigen. Es setzt sich nach

vorn in einen langen schmalen Streifen fort, der in dem häutigen Schädelboden liegt, und der dem vorderen Ende des Parasphenoids parallel verläuft. Die Belege hierfür sind in der vorliegenden Schnittserie und so auch in anderen, die ich durchsah, nicht gut, da die entsprechenden Knochenquerschnitte an vielen Stellen durch das Schneiden des Objekts verloren gegangen zu sein scheinen. Da aber immer wieder an derselben Stelle im Schädelboden Knochenquerschnitte auftreten, so schien es berechtigt, diese Querschnitte zu vervollständigen und so den langen vorderen Fortsatz des Entopterygoid zu modellieren (Taf. 2, 3, 4).

5. Das Palatinum ist ein Mischknochen, doch ist dies am Modell nicht erkenntlich. Es ist ein langer Knochen, der sich von der Junctura rostro-palatina an bis zu dem Übergang der Pars palatina des Palatoquadratum in die Pars quadrata derselben erstreckt. Vorne, bis zum hinteren Ende des Processus supraoralis der Pars palatina, trägt es Zähne und an dem verjüngten runden Teil des Knorpels ragt es leistenförmig nach oben und unten über den Knorpelstab hinaus und teilt sich beim Übergang der Pars palatina zur Pars quadrata in einen kürzeren oberen und einen längeren unteren Fortsatz, von denen der letztere sich fast bis zum Kiefergelenk erstreckt (Taf. 2, 4, Fig. 8, 9, 10).

b) Knochen des Unterkiefers.

α) Ersatzknochen.

1. Das Retroarticulare, Angulare bei Schleip, ist ein echter Ersatzknochen, der den Processus retroarticularis hinten und unten umgibt. An diesem Knorpelfortsatz setzt ein kräftiges Band an, welches das Praeoperculare mit dem Meckelschen Knorpel verbindet, das Ligamentum mandibulohyoideum.

Da der Name Angulare bei Amphibien und Reptilien einen Deckknochen bezeichnet, vgl. Gaupp, Der Processus ant. (Folii) des Hammers der Säuger und das Goniale der Nichtsäuger (Anat. Anz. Bd. 39, Nr. 4), so gebrauche ich hier auf

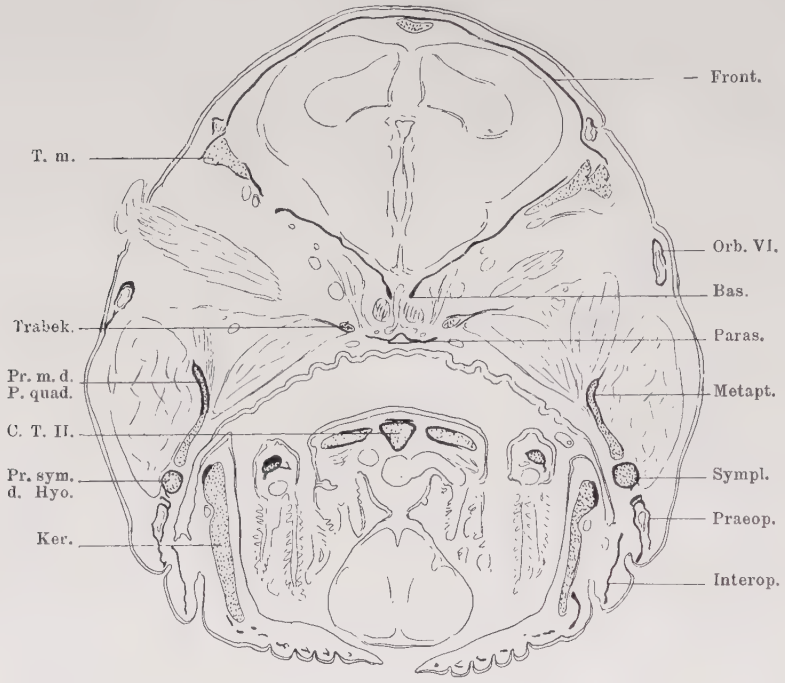

Textfigur 8.

Querschnitt Nr. 264 durch das Foramen hypophyseos. Vergrösserung 20 fach. T. m. Taenia marginalis. Trabek. Trabekelwurzel. Pr. m. d. P. quad. Processus metapterygoideus der Pars quadrata. C. T. II. Copula Teil II. Pr. sym. d. Hyo. Proc. symplectiformis der Hyomandibula. Ker. Keratohyale. Front. Frontale. Orb. VI. Orbitale VI. Bas. Basisphenoidale. Paras. Parasphenoidale. Metapt. Metapterygoid. Sympl. Symplecticum. Praeop. Praeoperculare. Interop. Interoperculare.

den Vorschlag von Gaupp hin die Bezeichnung Retroarticulare (Taf. 2).

2. Das Praearticulare, Coronale bei Schleip, ist ein kleines perichondrales Knochenplättchen, das auf dem Pro-

cessus coronoideus oder Processus praearticularis liegt. Die eigentliche Gelenkfläche bleibt auch hier frei von Knochen. In einem jüngeren Stadium fand ich die büschelförmige Verknöcherung der Sehne des Musculus adductor mandibulae, die Schleip abbildet, und die den eigentlichen Processus coronoideus bildet. Im vorliegenden Stadium war sie nicht

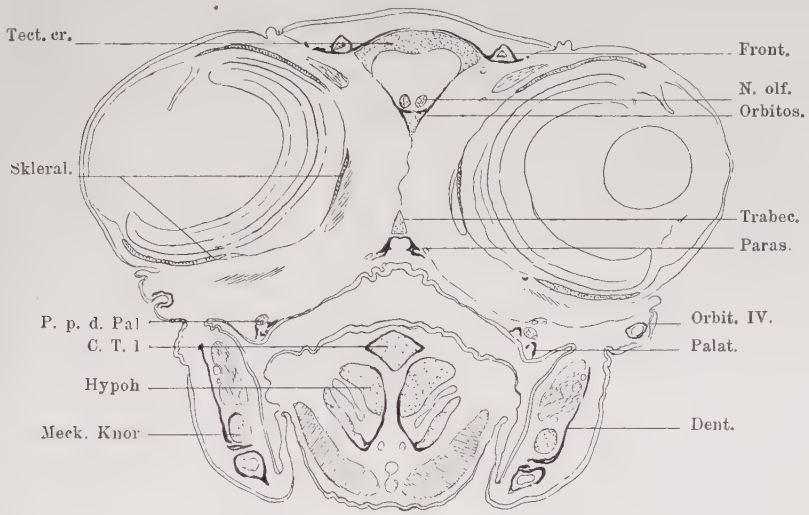

Textfigur 9.

Querschnitt Nr. 152 durch den vorderen Teil der Regio orbito temporalis. Vergrösserung 20 fach. Tect. cr. Tectum cranii. Skleral. Skleralring. P. p. d. Pal. Pars palatina des Palatoquadratum. C. T. I. Copula Teil I. Hypoh. Hypohyale. Meck. Knor. Meckelscher Knorpel. Front. Frontale. N. olf. Nervus olfactorius. Orbitos. Orbitosphenoidale. Trabec. Trabecula. Paras. Parasphenoidale. Orbit. IV. Orbitale IV. Palat. Palatinum. Dent. Dentale.

zu erkennen und infolgedessen fehlt hier auch ein deutlicher Processus coronoideus.

Da der Knochen ein reiner Ersatzknochen ist, so ist auch hier, wie beim Retroarticulare, die Bezeichnung Praearticulare geeigneter als der Name Coronale (Taf. 2, 4).

β) Deck- und Mischknochen.

1. Das Articulare ist ein grosser, flacher Knochen, der gemeinsam mit dem gleich zu besprechenden Dentale den ganzen Meckelschen Knorpel lateral bedeckt. Den Schleimkanal, der durch das Dentale nach hinten zieht, führt es weiter und gibt ihn an das Praeoperculare ab. Das Articulare ist ein Mischknochen (vgl. Schleip) und besteht aus einem Derm- und einem Autarticulare, doch wird das letztere vom Dermarticulare so verdeckt, dass es am Modell nicht kenntlich zu machen war. Der Knorpel des Unterkiefers wird vom Articulare so weit bedeckt, dass man von aussen her nur einen Teil des Processus praearticularis mit dem Praearticulare und einen Teil des Processus retroarticularis mit dem Retroarticulare sehen kann (Taf. 2).

2. Das Dentale schliesst sich nach vorn dicht an das Articulare an. Eine scharfe Grenze zwischen Articulare und Dentale zu finden, war mir nicht möglich, obwohl ich darauf hin auch eine Reihe von älteren und jüngeren Serien durchsuchte. Die Grenze scheint sich jedoch schräg von hinten oben nach vorn unten zu ziehen und zwar oben vor dem Praearticulare beginnend. Das Dentale ist ebenfalls ein Mischknochen und von dem Autodentale und Dermodentale gilt in bezug auf das Modell dasselbe wie vom Articulare. Der obere Rand des Dentale trägt auf seiner vorderen Hälfte zahlreiche Zähne, während der untere Rand den Schleimkanal aufnimmt (Taf. 2, 4, Fig. 9, 10).

3. Das Maxillare liegt in einer Hautfalte, die vom Palatoquadratum schräg nach hinten unten zum Unterkiefer zieht. Es stellt einen flachen, breiten, vorn spitz beginnenden Knochen dar, der an seiner vorderen, unteren Kante eine lange Reihe von Zähnen trägt. Es beginnt vorn vor dem vordersten hakenförmigen Fortsatz der Pars palatina des Palatoquadratum, der

von der Junctura rostro-palatina nach aussen und vorn zeigt. Nach hinten verbreitert sich das Maxillare und verdeckt einen grossen Teil des Dentale (Taf. 2, 4, Fig. 10).

4. Das Jugale liegt auf dem hinteren oberen Rand des Maxillare als länglich-halbmondförmige Knochenplatte. Nach oben ragt es über das Maxillare hinaus (Taf. 2, 4).

5. Das Praemaxillare schliesst sich nach vorn an das Maxillare an und legt sich in breiter Ausdehnung vor das vordere Ende des Palatoquadratum und seitlich vor das Rostrum. Es zeigt deutlich die von Schleip hervorgehobene Pars ascendens und die Zähne tragende Pars horizontalis (Taf. 2, 4).

B. Knochen des Zungenbeinbogens.

Der Zungenbeinbogen besteht aus dem Kieferstiel und den drei Stücken des Hyalbogens.

Der Kieferstiel, die Hyomandibula mit dem Processus symplecticus, hat zwei Ersatzknochen, das Hyomandibulare und das Symplecticum.

1. Das Hyomandibulare ist ein grosses Skeletstück mit einer äusseren und einer inneren perichondralen Knochenlamelle. Diese lassen den oberen Rand, der in Articulation mit dem Neurocranium steht, unverknöchert. Die knorpelige Grundlage des Knochens ist, wie schon oben beschrieben, durch Markraumbildungen stark reduziert. Die hintere tiefe Incisur des Knorpels wird von beiden Lamellen, die sich vereinigt haben, ausgefüllt. Die äussere Lamelle steht mit dem Praeoperculare in enger Verbindung durch straffes Bindegewebe. Diese Bindegewebslamelle wird durch eine dritte Knochenlamelle verstärkt, welche von der äusseren Lamelle ausgeht, hinten schräg gestellt ist und weiter nach vorn immer steiler abwärts zieht. Die äussere Lamelle des Hyomandibulare überragt sie weit und ersetzt sie schliesslich ganz. Der Ramus hyomandi-

bularis des Facialis, der von oben her die innere Lamelle durchbohrt, wird von aussen nur von dieser eben beschriebenen Knochenlamelle bedeckt. Der Nerv tritt unten zwischen den breit klaffenden Knochenlamellen aus und über in den Schleimkanal des Praeoperculare.

Am vorderen Ende des Hyomandibularknorpels vereinigen sich die innere und die äussere Lamelle und verlaufen, sich zuspitzend, nach vorn bis zur Pars quadrata des Palatoquadratum. Der Knochen stellt hier, wie der Knochenkamm des Metapterygoid, eine Sehnenverknöcherung der Kiefermuskeln dar (Taf. 2, 4, Fig. 5, 6, 7).

2. Das Symplecticum umgibt rings den gleichnamigen Knorpelfortsatz und steht in fester bindegewebiger Verbindung mit dem Quadratum, von dessen oben erwähntem Fortsatz es in seinem vordersten Abschnitt umfasst wird. Zwischen Symplecticum und Praeoperculare liegt quer eine verknöcherte Bindegewebslamelle (Taf. 2, 4, Fig. 8).

Die drei übrigen Stücke des Hyalbogens mögen gemeinsam mit den Kiemenbogen besprochen werden.

C. Knochen der Kiemenbogen.

Das Hypohyale und die drei Hypobranchialia besitzen je eine perichondrale Verknöcherung (Taf. 4).

Das Ceratohyale besitzt zwei Ersatzknochen. Der hintere platte Teil des Ceratohyale ist von einer grossen äusseren Lamelle und von einer runden, kleineren inneren Lamelle bedeckt. Letztere schliesst von innen das oben beschriebene Foramen (Fig. 8).

Der kolbenförmig anschwellende Teil des Ceratohyale wird manschettenförmig von einem Knochen umgeben, an dessen unterem Rand in regelmässigen Abständen drei grätenförmige,

kurze Knochenfortsätze ansetzen. Die Ceratobranchialia des 1. bis 4. Bogens sind gleichmässig rings verknöchert. Die Knochen springen leistenförmig nach aussen und innen vor und zwar so, dass sie nach unten offene Rinnen für die Kiemengefässe bilden. Markraumbildungen sind zahlreich (Taf. 4, Fig. 4—8).

Das Stylohyale ist unverknöchert. Die Epibranchialia des 1. bis 4. Bogens zeigen je eine röhrenförmige, unregelmässig

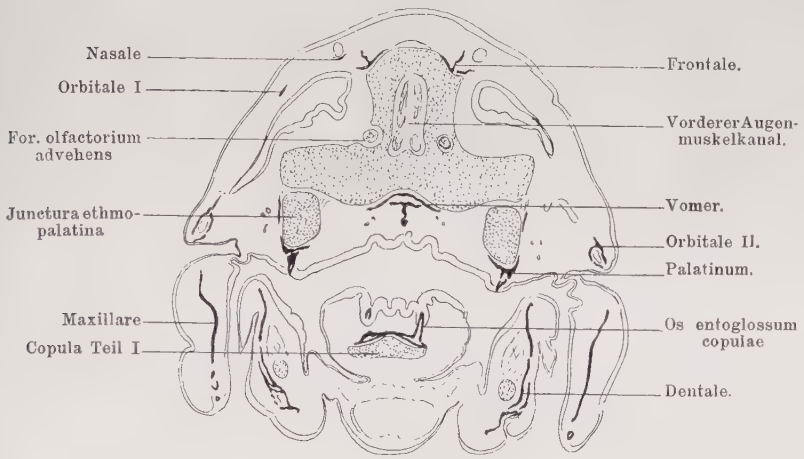

Textfigur 10.

Querschnitt Nr. 92 durch den vorderen Augenmuskelkanal. Vergr. 20 fach.

gestaltete, kurze Verknöcherung. Die äusseren Enden der Cerato- und Epibranchialia bleiben frei von Knochen (Fig. 5).

Die nach oben und aussen vorspringenden Knorpelfortsätze der Pharyngobranchialia des 1. bis 3. Bogens tragen perichondrale Knochen. Das Pharyngobranchiale des 4. Bogens besitzt keinen Fortsatz wie die übrigen. Es trägt eine röhrenförmige perichondrale Verknöcherung. Ausserdem liegt auf seiner unteren Fläche in der Mundschleimhaut ein zähnetragender Deckknochen, das Os pharyngeum superius, das sich nach

hinten noch unter das Epibranchiale des 4. Bogens erstreckt (Taf. 4).

Der 5. Bogen ist bis auf sein vorderes Ende perichondral verknöchert. Über seinem oberen, inneren Rand liegt ein bezahnter dreieckiger Deckknochen, das Os pharyngeum inferius (Taf. 4, Fig. 4).

Die Copula communis besitzt zwei Deckknochen und fünf Ersatzknochen.

Der grösste Teil des Glossohyale wird von dem Os entoglossum copulae überdeckt. Er trägt eine grosse Anzahl von kräftigen Zähnen. An sein hinteres Ende schliesst sich ein kleiner perichondraler Knochen an.

Der zweite Abschnitt der Copula besitzt den drei Anschwellungen entsprechend drei Ersatzknochen und einen langen, sehr schmalen Deckknochen, der den Abschnitt fast seiner ganzen Länge nach bedeckt.

Der dritte Abschnitt ist unverknöchert, jedoch besitzt der letzte und vierte Abschnitt ringsherum eine perichondrale Verknöcherung, die nur die äusserste Spitze freilässt (Taf. 4, Fig. 8, 9, 10).

D. Knochen des Opercularapparates.

Der Opercularapparat besteht aus dem langen, halbmondförmig gekrümmten Praeoperculare, dem grossen Operculare, dem dreieckigen Suboperculare, dem länglichen Interoperculare und den acht Branchiostegalstrahlen, Radii branchiostegi.

Das Praeoperculare nimmt den Schleimkanal des Dentale und Articulare auf und leitet ihn zum neuralen Cranium, wo er in den Schleimkanal des Pteroticum eintritt. Das Praeoperculare liegt mit seinem hinteren Ende lateral des hinteren Randes der Hyomandibula und begleitet sonst den Kieferstiel

dicht unter dessen unteren Rand, mit dem es durch Bindegewebszüge fest verbunden ist. Die übrigen Knochen des Opercularapparates liegen dachziegelförmig übereinander und nehmen an Länge und Breite nach unten immer mehr ab (Taf. 2, Fig. 5, 6, 7, 8).

E. Verknöcherung in der Zungenmuskulatur.

In der Medianlinie liegt in der Muskulatur unter dem zweiten Abschnitt der Copula ein schmaler zweischenkliger Knochen, der mit seiner Spitze nach vorn zeigt. Er stellt die Verknöcherung eines Septum intermusculare dar.

Literaturverzeichnis.

1. Bruch, C., Vergleichende Osteologie des Rheinlachses (Salmo salar) mit besonderer Berücksichtigung der Myologie nebst einleitenden Bemerkungen über die skeletbildenden Gewebe der Wirbeltiere. Mainz 1861.
2. Gaupp, E., Die Entwickelung des Kopfskeletes. Handbuch der vergleichenden und experimentellen Entwickelungslehre der Wirbeltiere von Oscar Hertwig. Bd. 3. 6. Kapitel.
3. — Alte Probleme und neuere Arbeiten über den Wirbeltierschädel. Ergebn. d. Anat. u. Entwickelungsgesch. Bd. 10. 1901.
4. — Über allgemeine und spezielle Fragen aus der Lehre vom Kopfskelet der Wirbeltiere. Verhandl. d. anat. Gesellschaft auf der 20. Versammlung in Rostock 1906.
5. — Der Processus ant. (Folii) des Hammers der Säuger und der Goniale der Nichtsäuger. Anat. Anz. Bd. 39. Nr. 4.
6. Lubosch, W., Bau und Entstehung der Wirbeltiergelenke. Eine morphologische und histogenetische Untersuchung. Jena. Gustav Fischer 1910.
7. Parker, W. K., On the structure and development of the skull in the salmon (Salmo salar L.) 1872.
8. — and G. T. Bettany, The morphology of the skull. London 1877.
9. Retzius, G., Das Gehörorgan der Wirbeltiere. I. Das Gehörorgan der Fische und Amphibien. Stockholm 1881.
10. Sagemehl, M, Beiträge zur vergleichenden Anatomie der Fische. I. Das Cranium von Amia calva L. Morph. Jahrb. Bd. 9. 1884.
11. — Beiträge zur vergleichenden Anatomie der Fische. II. Einige Bemerkungen über die Gehirnhäute der Knochenfische. Morphol. Jahrb. Bd. 9. 1884.
12. — Beiträge zur vergleichenden Anatomie der Fische. III. Das Cranium der Characiniden nebst allgemeinen Bemerkungen über die mit einem Weberschen Apparat versehenen Physostomenfamilien 1. Ebenda Bd. 10. 1885.
13. — Beiträge zur vergleichenden Anatomie der Fische. IV. Das Cranium der Cyprinoiden. Ebenda Bd. XVII. 1891.
14. Schleip, W., Die Entwickelung der Kopfknochen bei dem Lachs und der Forelle. Anat. Hefte. 23. Bd. H. 1. 1903.
15. Stöhr, Ph., Zur Entwickelungsgeschichte des Kopfskeletes der Teleostier. Festschrift zur Feier des 300jährigen Bestehens der Julius-Maximilians-Universität zu Würzburg. Gewidmet von der med. Fakultät daselbst. Leipzig 1882.
16. Wiedersheim, Vergleichende Anatomie der Wirbeltiere. 7. Aufl. Jena. Gust. Fischer 1909.

Erklärung der Abbildungen.

Tafel.

Fig. 1 a. Plattenmodell des Schädels von Salmo salar, 33 mm. Bei 40facher Vergrösserung modelliert. Abbildung auf die Hälfte verkleinert, also 20fach der nat. Grösse. Ansicht nur der linken Seite. Chondrocranium.

Fig. 1 b. Regio ethmoidalis und Anfang der Regio orbito-temporalis ohne Scleralring.

Fig. 2. Dasselbe Modell. Ansicht von rechts, mit Knochen. Deckknochen gelb, Ersatzknochen punktiert.

Fig. 3. Dasselbe Modell. Ansicht der Basis des Neurocranium.

Fig. 4. Dasselbe Modell. Ansicht des Cranium viscerale, von oben gesehen.

Lebenslauf.

Ich, Hans Heinrich Böker, evangelischer Konfession, wurde geboren am 14. November 1886 zu Mexiko als Sohn des Grosskaufmanns Heinrich Böker und seiner Frau Luise, geb. von der Nahmer. Im Jahre 1889 zogen meine Eltern nach Remscheid, Rheinprovinz, wo ich 1897 das städtische Realgymnasium bezog. 1906 bestand ich die Reifeprüfung.

Vom S.-S. 1906 bis zum S.-S. 1908 studierte ich in Freiburg Medizin. Diente im W.-S. 1908/09 ein halbes Jahr mit der Waffe in Berlin, und besuchte im S.-S. 1909 die Universität Kiel. Im W.-S. 1909/10 studierte ich in Berlin und vom S.-S. 1910 bis zum Staatsexamen im Dezember 1911 wieder in Freiburg.

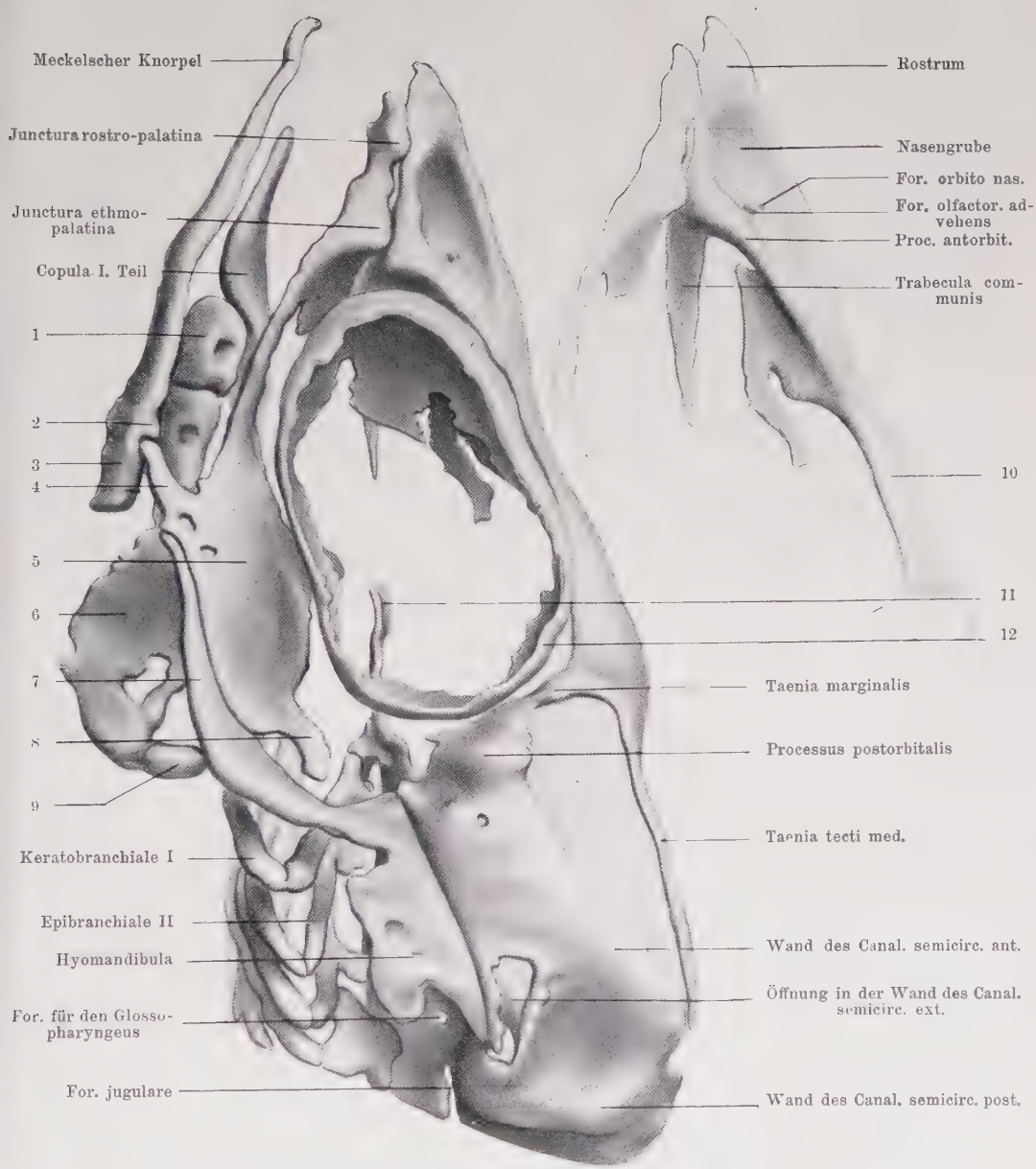

1 Hypohyale. 2 Proc. praearticularis. 3 Proc. retroarticularis. 4 Proc. articularis der Pars quadrata. 5 Pars quadrata des Palatoquadratum. 6 Keratohyale. 7 Proc. symplectiformis der Hyomandibula. 8 Proc. metapterygoideus der Pars quadrata. 9 Stylohyale. 10 Tectum cranii. 11 Trabecula communis. 12 Skleralring.

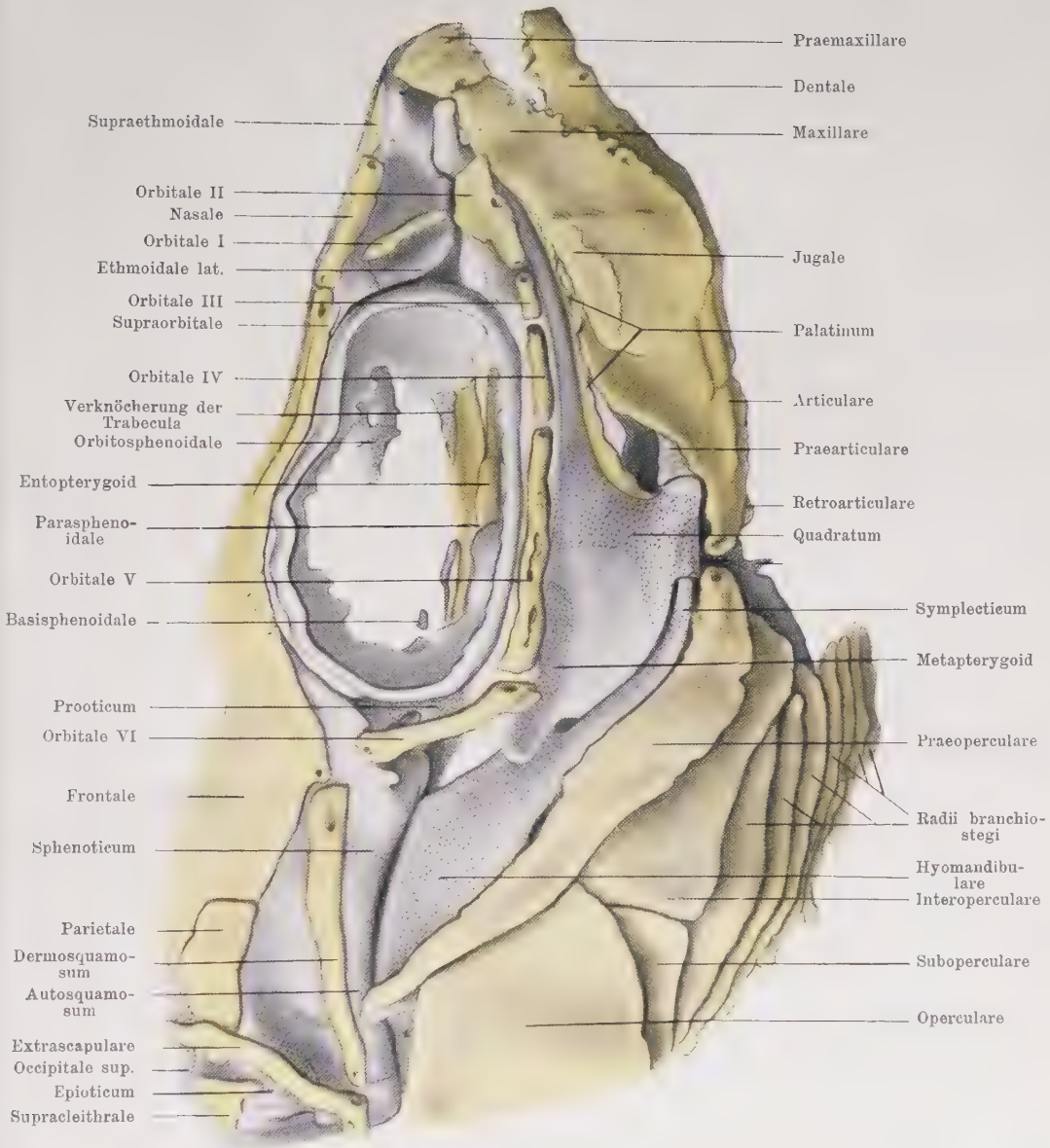

Böker, Der Schädel von Salmo salar.

Verlag von J. F. Bergmann in Wiesbaden.

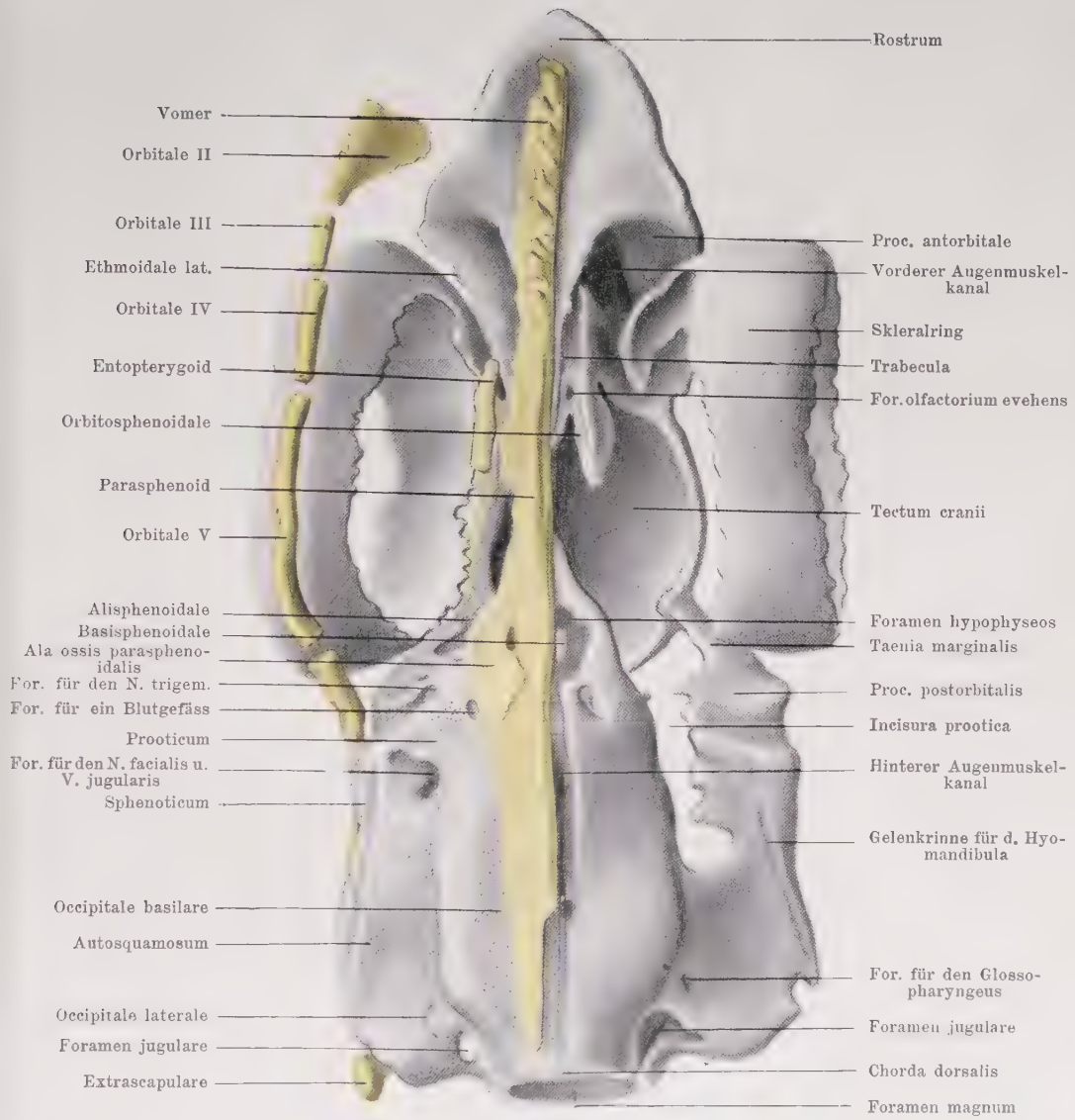
Rostrum
Vomer
Orbitale II
Orbitale III
Ethmoidale lat.
Orbitale IV
Entopterygoid
Orbitosphenoidale
Parasphenoid
Orbitale V
Alisphenoidale
Basisphenoidale
Ala ossis parasphenoidalis
For. für den N. trigem.
For. für ein Blutgefäss
Prooticum
For. für den N. facialis u. V. jugularis
Sphenoticum
Occipitale basilare
Autosquamosum
Occipitale laterale
Foramen jugulare
Extrascapulare
Proc. antorbitale
Vorderer Augenmuskelkanal
Skleralring
Trabecula
For. olfactorium evehens
Tectum cranii
Foramen hypophyseos
Taenia marginalis
Proc. postorbitalis
Incisura prootica
Hinterer Augenmuskelkanal
Gelenkrinne für d. Hyomandibula
For. für den Glossopharyngeus
Foramen jugulare
Chorda dorsalis
Foramen magnum

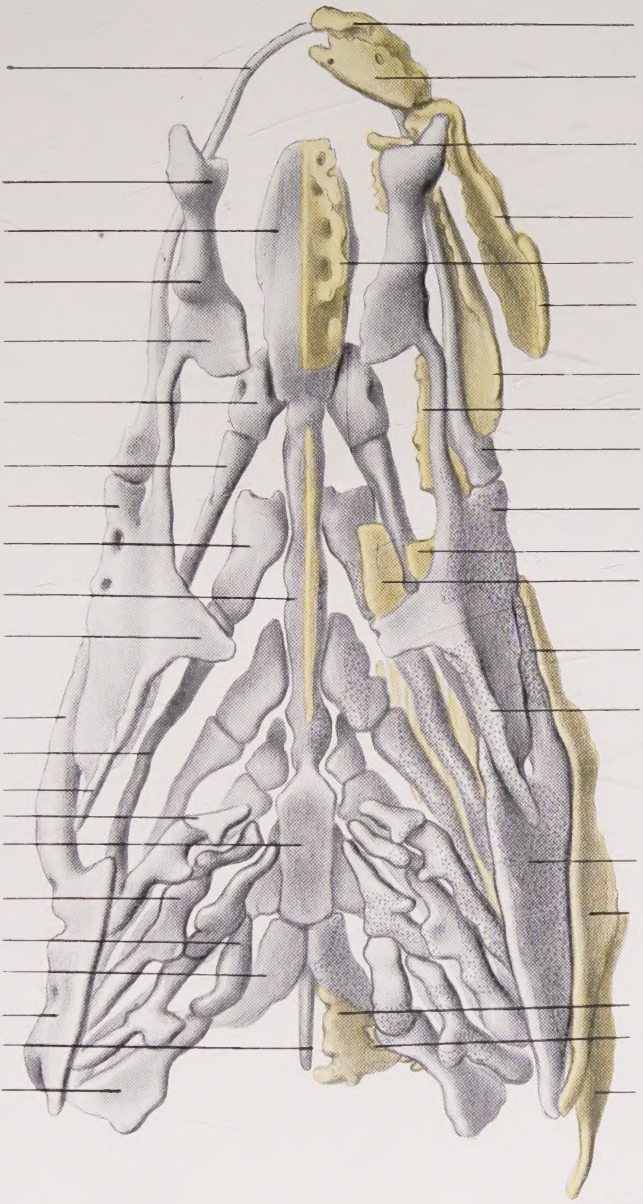
Meckelscher Knorpel
Junctura rostro palatina
Copula Teil I
Junctura ethmo-palatina
Proc. supraoralis der Pars palatina
Hypohyale
Keratohyale
Proc. articularis der Pars quadrata
Hypobranchiale I
Copula Teil II
Proc. supraoralis der Pars quadrata
Proc. symplectiformis der Hyomandibula
Keratohyale
Proc. metapterygoideus der Pars quadrata
Pharyngobranchiale I
Copula Teil III
Epibranchiale II
Pharyngobranchiale IV
5. Bogen
Hyomandibula
Copula Teil IV
Epibranchiale IV
Dentale
Praemaxillare
Palatinum
Maxillare
Os entoglossum copulae
Jugale
Dentale
Palatinum
Praearticulare
Quadratum
Ektopterygoid
Entopterygoid
Symplecticum
Metapterygoid
Hyomandibulare
Praeoperculare
Os pharyngeum inf.
Os pharyngeum sup.
Operculare